Оригинальная статья

Гистологические особенности плаценты у родильниц с хроническим пиелонефритом при применении гипербарической оксигенации и без нее

А. А. Оразмурадов[1], И. В. Савенкова[1], А. В. Минаева[1], М. Т. Хубецова[1, 2], О. Л. Паенди[3], А. А. Лукаев[4]

[1] *Российский университет дружбы народов, г. Москва*

[2] *Городская клиническая больница № 29 имени Н. Э. Баумана Департамента здравоохранения города Москвы*

[3] *Городская поликлиника № 170 Департамента здравоохранения города Москвы*

[4] *Перинатальный центр «Мытищинская городская клиническая больница»*

Цель исследования: изучить влияние гипербарической оксигенации (ГБО) на состояние плаценты у родильниц с хроническим пиелонефритом.

Дизайн: проспективное исследование.

Материалы и методы. Были обследованы 97 беременных в сроках 5–40 недель, которых стратифицировали на две статистически сопоставимые группы: основную — с хроническим пиелонефритом (n = 53) и контрольную (n = 44) — без экстрагенитальных заболеваний. В свою очередь, основную группу разделили на подгруппы в зависимости от характера получаемой терапии: традиционное лечение (n = 26) либо терапия с включением ГБО (n = 27). Для ГБО в сроках беременности 6–9, 16–18 и 24–28 недель применяли одноместный гипергипобарический лечебный барокомплекс «БЛКС-307-Хруничев». Плаценты исследовали по стандартизированной схеме: макроскопический анализ, вырезка материала и гистологический анализ. Статистическую обработку данных проводили с помощью пакета прикладных программ Statistica 8.0. Оценку различий между группами выполняли с использованием однофакторного дисперсионного анализа с апостериорным критерием Тьюки. Достоверными считали различия при $p < 0,05$.

Результаты. Строение плацент родильниц с хроническим пиелонефритом без применения ГБО: в 42,3% плацент среди ворсин хориона различной степени зрелости выявляли очаги лейкоцитарной инфильтрации и некробиоза (плацентит) в сочетании с инфарктами плацентарной ткани, артериитом и флебитом сосудов плаценты.

Плаценты родильниц с хроническим пиелонефритом на фоне применения ГБО: в 18,5% плацент на фоне инфарктов плацентарной ткани, артериита и флебита сосудов плаценты выявляли очаги лейкоцитарной инфильтрации и некробиоза (плацентит), что в 2,3 раза реже ($p < 0,05$), чем у беременных, получавших только традиционную терапию.

Заключение. ГБО является перспективным методом улучшения морфофункционального состояния плаценты у беременных с хроническим пиелонефритом. Оптимально проведение ГБО у беременных изучаемой когорты в сроках гестации: 1) 6–8 недель, когда формируется 1-я волна инвазии цитотрофобласта из эндометриального сегмента, 2) 16–18 недель, когда формируется 2-я волна инвазии цитотрофобласта из миометриального сегмента.

Ключевые слова: хронический пиелонефрит, гипербарическая оксигенация, беременность.

Original Paper

Placental Histology in Puerperant Women with Chronic Pyelonephritis, in Relation to Whether or Not Hyperbaric Oxygen Therapy Was Given during Pregnancy

A. A. Orazmuradov[1], I. V. Savenkova[1], A. V. Minaeva[1], M. T. Khubetsova[1, 2], O. L. Paendi[3], A. A. Lukaev[4]

[1] *Peoples' Friendship University of Russia, Moscow*

[2] *N. E. Bauman City Clinical Hospital No.29, Moscow City Department of Health*

[3] *City Outpatient Clinic No. 170, Moscow City Department of Health*

[4] *Mytishchi City Clinical Hospital Perinatal Center*

Study Objective: To study the effects of hyperbaric oxygen therapy (HBOT) on the placenta in puerperant women with chronic pyelonephritis.

Study Design: This was a prospective study.

Materials and Methods: Ninety-seven pregnant women at five to 40 weeks' gestation were examined and stratified into two statistically comparable groups. The main group consisted of 53 women with chronic pyelonephritis, and the control group was made up of 44 women without extragenital diseases. The main group was then divided into two subgroups by type of treatment: conventional treatment (n = 26) or treatment including HBOT (n = 27). HBOT was given in weeks six to nine, 16 to 18, and 24 to 28 of gestation, using the BLKS-307-Khrunichev, an individual therapeutic hyper/hypobaric oxygen chamber. The placentas were examined using a standardized protocol, including gross examination, sampling, and histology.

Statistical analysis of the study data was done using Statistica 8.0 software. Differences between the groups were assessed by one-way analysis of variance with Tukey's post-hoc test. Parameter differences of $p < 0.05$ were considered statistically significant.

Study Results: In 42.3% of the placental samples obtained from women with chronic pyelonephritis who had not received HBOT during pregnancy, examination revealed, among chorionic villi of varying maturity, foci of leukocyte infiltration and necrobiosis (placentitis), as well as placental infarctions, arteritis, and phlebitis.

Лукаев Алексей Александрович — к. м. н., врач акушер-гинеколог ГБУЗ МО «ПЦ "Мытищинская ГКБ"». 141007, г. Мытищи, ул. Коминтерна, д. 24. стр. 2. E-mail: aleksei_lukaev@mail.ru

Минаева Анастасия Вадимовна — аспирант кафедры акушерства и гинекологии с курсом перинатологии медицинского факультета Медицинского института ФГАОУ ВО РУДН. 117198, г. Москва, ул. Миклухо-Маклая, д. 6. E-mail: leily_oraz@mail.ru

Оразмурадов Агамурад Акмамедович — д. м. н., профессор кафедры акушерства и гинекологии с курсом перинатологии медицинского факультета Медицинского института ФГАОУ ВО РУДН. 117198, г. Москва, ул. Миклухо-Маклая, д. 6. E-mail: leily_oraz@mail.ru

(Окончание на с. 49.)

Among women with chronic pyelonephritis who had received HBOT during pregnancy, foci of leukocyte infiltration and necrobiosis (placentitis), accompanied by placental infarctions, arteritis, and phlebitis, were found in 18.5% of the samples, which was less frequent by a factor of 2.3 ($p < 0.05$) than in the women who had received conventional treatment alone.
Conclusion: HBOT is a promising method for improving placental morphology and functionality in pregnant women with chronic pyelonephritis. The optimal timing for HBOT in the study cohort is as follows: 1) weeks six to eight, when the cytotrophoblast grows through the endometrium (first wave of cytotrophoblast invasion), and 2) weeks 16 to 18, when the cytotrophoblast invades the myometrium (second wave of cytotrophoblast invasion).
Keywords: chronic pyelonephritis, hyperbaric oxygen therapy, pregnancy.

Особое место в структуре экстрагенитальных заболеваний у беременных занимают инфекции почек и мочевыводящих путей, поскольку условия для их развития и прогрессирования создает сама беременность, преимущественно за счет обструктивных уропатий, нейрогенных влияний, а также иммуносупрессии, направленной на сохранение гестации [1, 2].

В основе патогенеза декомпенсированной плацентарной недостаточности при пиелонефрите лежит системная иммуносупрессия на фоне постоянного антигенного раздражения микроорганизмами, колонизирующими мочеполовую систему. Универсальная гипоксия усугубляет ангиопатию спиральных, а затем маточно-плодовых сосудов, нарушая фетоплацентарный гемостаз [3].

Российское многоцентровое исследование ДАРМИС (2011) показало, что у беременных среди нозологических вариантов внебольничных инфекций мочевыводящих путей доля бессимптомной бактериурии составляет 47,4%, инфекций верхних отделов мочевых путей — 38,2%, а инфекций нижних отделов мочевых путей — 14,4% [4].

При первом посещении врача бактериурию регистрируют у 5% беременных. Позднее острая инфекция мочевыводящих путей (пиелонефрит) развивается у 20–40% беременных с бессимптомной бактериурией [5], а она встречается у 21,6% беременных женщин [6, 7].

Цель исследования: изучить влияние гипербарической оксигенации (ГБО) на состояние плаценты у родильниц с хроническим пиелонефритом.

МАТЕРИАЛЫ И МЕТОДЫ

Исследование выполнено в 2010–2013 гг. на клинической базе кафедры акушерства и гинекологии с курсом перинатологии медицинского факультета Медицинского института ФГАОУ ВО «Российский университет дружбы народов» (заведующий кафедрой — член-корреспондент РАН, профессор Радзинский В. Е.) — родильном доме ГКБ № 29 Департамента здравоохранения г. Москвы (главный врач — к. м. н. Папышева О. В.).

Проспективно были обследованы 97 беременных в сроках 5–40 недель, которых стратифицировали на две группы: основную (n = 53) — женщины с хроническим пиелонефритом — и контрольную (n = 44) — без экстрагенитальных заболеваний.

В свою очередь, основную группу разделили на подгруппы в зависимости от характера получаемой терапии: традиционное лечение (n = 26) либо терапия с включением ГБО (n = 27).

Традиционная терапия хронического пиелонефрита подразумевала:

1) немедикаментозное лечение:
- диета — исключение острой, соленой, копченой пищи, маринадов, томатов, цитрусовых;
- питьевой режим (1,5–2 литра жидкости в день);
- позиционную терапию — коленно-локтевое положение по 5 минут 5–10 раз в день;
- фитотерапию (почечный чай, брусничный лист, Брусниверь, морсы из клюквы, брусники, облепихи, компоты из сухофруктов);

2) медикаментозное лечение: спазмолитическое и антибактериальное (последнее проводили при обострении хронического пиелонефрита с учетом результатов культурального исследования мочи, согласно Приказу Минздрава России № 572н [8]).

Процедуру ГБО производили с использованием одноместного гипергипобарического лечебного барокомплекса «БЛКС-307-Хруничев», оснащенного кондиционером 54–58 А и предназначенного для проведения сеансов в условиях повышенного давления кислорода. Режим работы — одна избыточная атмосфера (АТИ). Во время проведения ГБО беременная находилась в барокамере в условиях избыточного атмосферного давления (1,3–1,5 атм.) в течение 5–7 сеансов по 40 минут каждый на сроках 6–9, 16–18 и 24–28 недель [9].

Исследование плацент проводили по стандартизированной схеме [10]: макроскопический анализ, вырезка материала и гистологическое изучение (3 этапа).

Статистическую обработку данных проводили с помощью пакета прикладных программ Statistica 8.0. Оценку различий между группами выполняли с использованием однофакторного дисперсионного анализа с апостериорным критерием Тьюки. Достоверными считали различия при $p < 0,05$.

РЕЗУЛЬТАТЫ

Строение плацент родильниц с хроническим пиелонефритом без применения гипербарической оксигенации

Масса плацент составила 510 ± 30 г и не отличалась от таковой при физиологически протекавшей беременности ($p > 0,05$). По месту прикрепления пуповины и форме плаценты достоверных различий также не выявлено ($p > 0,05$).

В толще маточно-плацентарной части плацент визуализировали большое количество инфарктов белого цвета,

Паенди Ольга Леонидовна — к. м. н., врач акушер-гинеколог ГБУЗ «ГП № 170» ДЗМ. 117545, г. Москва, ул. Подольских курсантов, д. 2, кор. 2. E-mail: paendi.olga@yandex.ru
Савенкова Ирина Викторовна — аспирант кафедры акушерства и гинекологии с курсом перинатологии медицинского факультета Медицинского института ФГАОУ ВО РУДН. 117198, г. Москва, ул. Миклухо-Маклая, д. 6. E-mail: leily_oraz@mail.ru
Хубецова Майя Тимуровна — к. м. н., ассистент кафедры акушерства и гинекологии с курсом перинатологии медицинского факультета Медицинского института ФГАОУ ВО РУДН; врач акушер-гинеколог ГБУЗ «ГКБ № 29 им. Н. Э. Баумана» ДЗМ. 111020, г. Москва, Госпитальная пл., д. 2. E-mail: leily_oraz@mail.ru
(Окончание. Начало см. на с. 48.)

Рис. 1. Кальцификаты в составе межворсинчатого фибриноида. *Окраска гематоксилином и эозином, 30-кратное увеличение (фото Оразмурадова А. А.)*

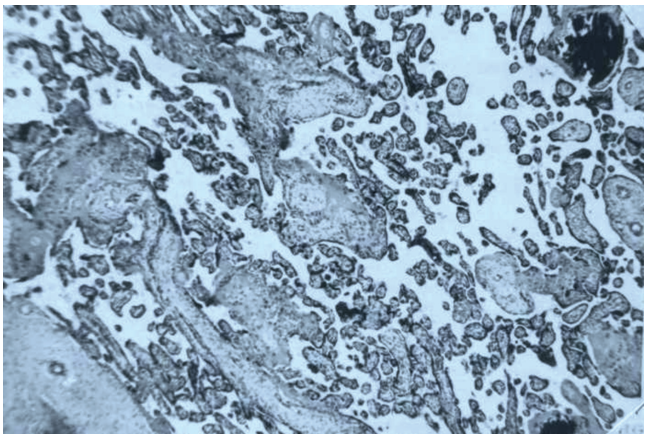

Рис. 2. Редкие узкие капилляры в центре стромы ворсин. *Окраска толуидиновым синим, 200-кратное увеличение (фото Оразмурадова А. А)*

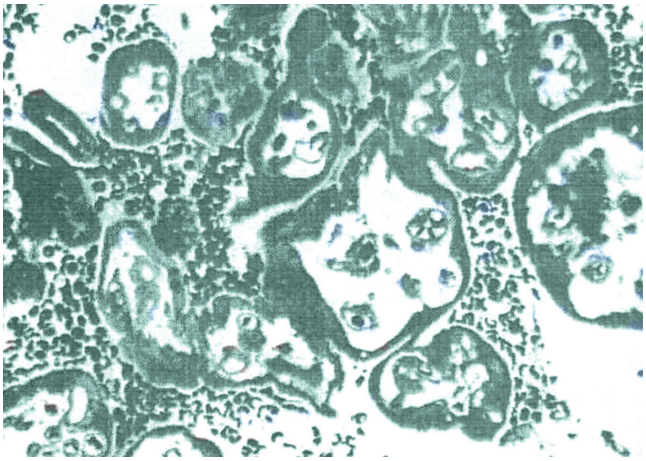

кальцинаты и петрификаты. Из-за разрастания стромы ворсин межворсинчатые пространства и венозные синусы были сужены.

Плаценты были уплощены, что связано с замещением нормальной плацентарной ткани соединительной в результате ишемического повреждения, а также с отложением большого количества кальцинатов и петрификатов (*рис. 1*).

Во всех плацентах обнаружено увеличение площади стволовых, промежуточных и терминальных ворсин. При хроническом пиелонефрите внесуммарная площадь артериальных просветов не менялась, но за счет разрастания стромы в стволовых ворсинах отношение артериальных просветов в площади стволовых ворсин было снижено. Аналогичную картину наблюдали и в промежуточных ворсинах. Сужение просвета артерий из-за утолщения сосудистой стенки способствовало повышению сосудистого сопротивления в промежуточных ворсинах; прослеживалась миграция капилляров к периферии ворсин, возрастало количество субэпителиально расположенных сосудов или «подсинцитиальных» сетей (*рис. 2*).

В 42,3% плацент среди ворсин хориона различной степени зрелости выявляли очаги лейкоцитарной инфильтрации и некробиоза (плацентит) в сочетании с инфарктами плацентарной ткани, артериитом и флебитом сосудов плаценты.

Плаценты родильниц с хроническим пиелонефритом на фоне применения гипербарической оксигенации

Плаценты родильниц данной группы по массе достоверно не отличались от плацент при физиологически протекавшей беременности ($p > 0,05$). Во всех плацентах прослеживали значимое увеличение капилляризации терминальных ворсин, несмотря на сужение просвета артерий, не только по периферии, но и по всей поверхности. Представленные данные являются свидетельством улучшения плацентарного кровообращения на фоне ГБО.

В 18,5% плацент на фоне инфарктов плацентарной ткани, артериита и флебита сосудов плаценты выявляли очаги лейкоцитарной инфильтрации и некробиоза (плацентит), что наблюдалось в 2,3 раза реже ($p < 0,05$), чем у беременных, получавших только традиционное лечение.

Таким образом, включение ГБО в комплексную лечебно-профилактическую терапию беременных высокого перинатального риска при хроническом пиелонефрите сопровождалось более низкой частотой выявления плацент с очагами лейкоцитарной инфильтрации и некробиоза (42,3% и 18,5% соответственно).

В настоящем исследовании статистически значимое снижение частоты выявления плацент с воспалительными изменениями у беременных с хроническим пиелонефритом на фоне ГБО является свидетельством того, что принудительная гипероксия не только улучшает кровоток, но и оказывает по меньшей мере бактериостатический эффект. Очевидно, что это способствует сдерживанию аутоиммунной агрессии, направленной на организм матери и плода, и донашиванию беременности и рождению плода без признаков инфицирования.

ЗАКЛЮЧЕНИЕ

Гипербарическая оксигенация (ГБО) является перспективным методом улучшения морфофункционального состояния плаценты у беременных с хроническим пиелонефритом. Оптимально проведение ГБО у беременных изучаемой когорты в сроках гестации: 1) 6–8 недель, когда формируется 1-я волна инвазии цитотрофобласта из эндометриального сегмента, 2) 16–18 недель, когда формируется 2-я волна инвазии цитотрофобласта из миометриального сегмента.

Перспективны исследования катамнеза детей первого года жизни, рожденных от матерей с хроническим пиелонефритом и другими экстрагенитальными заболеваниями, которые получали ГБО во время беременности.

ЛИТЕРАТУРА

1. *Никонов А. П. Инфекции мочевых путей при беременности. В кн.: Пост-релиз и материалы научной программы III конференции с международным участием «Инфекции и инфекционный контроль в акушерстве и гинекологии». М.; 2014: 19–20. [Nikonov A. P. Infektsii mochevykh putei pri beremennosti. V kn.: Post-reliz i materialy nauchnoi programmy III konferentsii s mezhdunarodnym uchastiem "Infektsii i infektsionnyi kontrol' v akusherstve i ginekologii". M.; 2014: 19–20. (in Russian)]*
2. *Matuszkiewicz-Rowińska J., Małyszko J., Wieliczko M. Urinary tract infections in pregnancy: old and new unresolved diagnostic and therapeutic problems. Arch. Med. Sci. 2015; 11(1): 67–77.*
3. *Радзинский В. Е., Оразмурадов А. А., ред. Ранние сроки беременности. 2-е изд., испр. и доп. М.: StatusPraesens; 2009. 480 с.*

[Radzinskii V. E., Orazmuradov A. A., red. Rannie sroki beremennosti. 2-e izd., ispr. i dop. M.: StatusPraesens; 2009. 480 c. (in Russian)]

4. Палагин И. С., Сухорукова М. В., Дехнич А. В., Эйдельштейн М. В., Шевелев А. Н., Гринев А. В. и др. Современное состояние антибиотикорезистентности возбудителей внебольничных инфекций мочевых путей в России: результаты исследования «ДАРМИС» (2010–2011). Клин. микробиология и антимикробная химиотерапия. 2012; 14(4): 280–302. [Palagin I. S., Sukhorukova M. V., Dekhnich A. V., Eidel'shtein M. V., Shevelev A. N., Grinev A. V. i dr. Sovremennoe sostoyanie antibiotikorezistentnosti vozbuditelei vnebol'nichnykh infektsii mochevykh putei v Rossii: rezul'taty issledovaniya "DARMIS" (2010–2011). Klin. mikrobiologiya i antimikrobnaya khimioterapiya. 2012; 14(4): 280–302. (in Russian)]
5. Кравченко Е. Н., Гордеева И. А., Кубарев Д. В. Инфекционно-воспалительные заболевания почек у беременных. Диагностика и лечение. Акушерство и гинекология. 2013; 4: 29–32. [Kravchenko E. N., Gordeeva I. A., Kubarev D. V. Infektsionno-vospalitel'nye zabolevaniya pochek u beremennykh. Diagnostika i lechenie. Akusherstvo i ginekologiya. 2013; 4: 29–32. (in Russian)]
6. Козырев Ю. В., Густоварова Т. А., Рафальский В. В., Довгань Е. В. Некоторые лечебно-диагностические аспекты бессимптомной бактериурии при беременности. Вестн. РУДН. Сер. «Медицина. Акушерство и гинекология». 2012; 5: 83–9. [Kozyrev Yu. V., Gustovarova T. A., Rafal'skii V. V., Dovgan' E. V. Nekotorye lechebno-diagnosticheskie aspekty bessimptomnoi bakteriurii pri beremennosti. Vestn. RUDN. Ser. "Meditsina. Akusherstvo i ginekologiya". 2012; 5: 83–9. (in Russian)]
7. Glaser A. P., Schaeffer A. J. Urinary tract infection and bacteriuria in pregnancy. Urol. Clin. North Am. 2015; 42(4): 547–60.
8. Приказ Минздрава России от 12 ноября 2012 года № 572н «Об утверждении Порядка оказания медицинской помощи по профилю «акушерство и гинекология» (за исключением использования вспомогательных репродуктивных технологий)». https://www.rosminzdrav.ru/documents/5828-prikaz-minzdrava-rossii-ot-12-noyabrya-2012g-572n (дата обращения — 29.08.2017). [Prikaz Minzdrava Rossii ot 12 noyabrya 2012 goda № 572n "Ob utverzhdenii Poryadka okazaniya meditsinskoi pomoshchi po profilyu "akusherstvo i ginekologiya" (za isklyucheniem ispol'zovaniya vspomogatel'nykh reproduktivnykh tekhnologii)". https://www.rosminzdrav.ru/documents/5828-prikaz-minzdrava-rossii-ot-12-noyabrya-2012g-572n (data obrashcheniya — 29.08.2017). (in Russian)]
9. Оразмурадов А. А., Паенди О. Л., Галина Т. В., Ермолова Н. П., Есипова Л. Н. Особенности применения гипербарической оксигенации в акушерстве. Вестн. РУДН. Серия «Медицина. Акушерство и гинекология». 2013; 5: 184–90. [Orazmuradov A. A., Paendi O. L., Galina T. V., Ermolova N. P., Esipova L. N. Osobennosti primeneniya giperbaricheskoi oksigenatsii v akusherstve. Vestn. RUDN. Seriya "Meditsina. Akusherstvo i ginekologiya". 2013; 5: 184–90. (in Russian)]
10. Милованов А. П. Патология системы мать — плацента — плод. М.: Медицина; 1999. 446 с. [Milovanov A. P. Patologiya sistemy mat' — platsenta — plod. M.: Meditsina; 1999. 446 s. (in Russian)]

Библиографическая ссылка:
Оразмурадов А. А., Савенкова И. В., Минаева А. В. , Хубецова М. Т., Паенди О. Л., Лукаев А. А. Гистологические особенности плаценты у родильниц с хроническим пиелонефритом при применении гипербарической оксигенации и без нее // Доктор.Ру. 2017. № 9 (138). С. 48–51.

Citation format for this article:
Orazmuradov A. A., Savenkova I. V., Minaeva A. V., Khubetsova M. T., Paendi O. L., Lukaev A. A. Placental Histology in Puerperant Women with Chronic Pyelonephritis, in Relation to Whether or Not Hyperbaric Oxygen Therapy Was Given during Pregnancy. Doctor.Ru. 2017; 9(138): 48–51.

ЧИТАЙТЕ Доктор.Ру

в научной электронной библиотеке eLIBRARY.RU

Все выпуски здесь

Реклама

По всем интересующим вас вопросам звоните в редакцию «Доктор.Ру» по тел.: +7 (495) 580-09-96

РУСМЕДИКАЛ ГРУПП